

## 23 – PENTALOGIA DE CANTRELL – PRESENTACION DE UN CASO

**Autores: Dr. Ariel MS, Dra. Zehnder Dendia C ( Staff Ecografía MEDIGEN), Dra. Carbognani S (Genética MEDIGEN) Rosario**

**INTRODUCCION:** La Pentalogía de Cantrell constituye una variedad tóraco-abdominal de ectopia cordis que asocia cinco defectos: de la pared abdominal anterior a nivel epigástrico, del diafragma anterior, de la porción inferior del esternón, del pericardio diafragmático y defectos cardíacos. Su incidencia es de 5.5 por millón de recién nacidos vivos y es mas frecuente en varones.

Los mecanismos embriológicos involucrados incluyen un fallo en el desarrollo del mesodermo (defectos diafragmático, pericárdico y cardíaco), y un fallo en la fusión de los pliegues laterales (defecto esternal y de la pared anterior)

La ultrasonografía es una herramienta muy importante en el diagnóstico, siendo posible su detección desde fines del 1º trimestre y principios del 2º.

Los hallazgos ecográficos dominantes son la ectopia cordis y el onfalocele.

Anomalías asociadas:

-Cardiopatías: CIA, CIV, Tetralogía de Fallot, defectos atrio-ventriculares, TGV, Canal AV completo.

-Defecto craneofaciales: Labio leporino, paladar hendido, dirrinia, encefalocele, implantación baja de las orejas, micrognatia, hipertelorismo.

-Alteraciones de la columna vertebral y miembros: escoliosis, espina bífida, hipoplasia de extremidades, clinodactilia, sirenomelia.

Reporte del caso: Paciente de 30 años, primigesta, sin antecedentes de jerarquía.

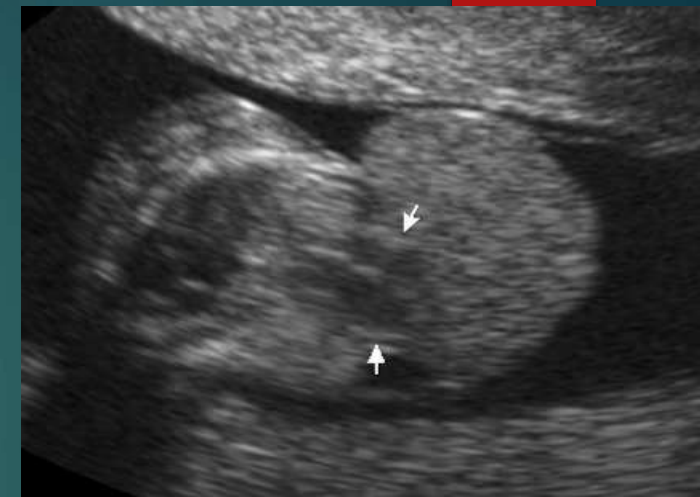
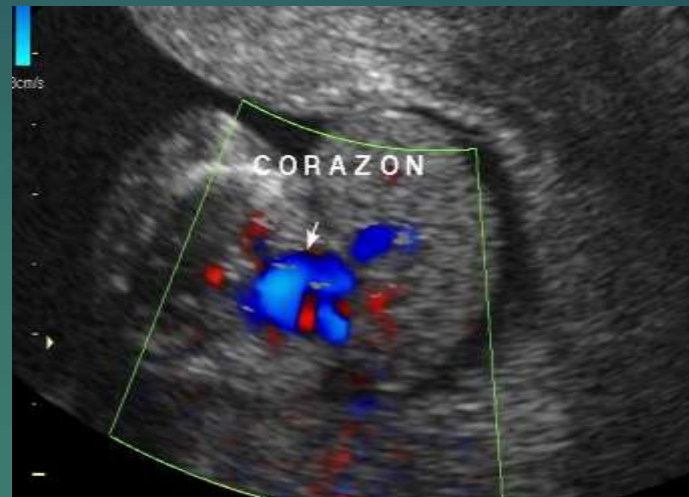1º ecografía acorde a 7.4 semanas, sin particularidades.

Concurre al servicio cursando 14.1 semanas de gestación para nuevo estudio ecográfico, diagnosticándose onfalocele y ectopia cordis fetales

Manejo: se realizó asesoramiento genético y PVC: cariotipo 46 XY

Evolución: Aborto espontáneo a las 15 semanas de gestación.

Hallazgos anatomo-patológicos: Feto masculino, acorde a 13 semanas, presentando: implantación baja de las orejas, acortamiento de MSI con presencia de dos dedos y herniación de vísceras abdominales (intestino delgado, colon, hígado, bazo) y corazón. Cordón umbilical trivascular, con inserción placentaria paracentral, sin evidencia de infección.



### PENTALOGIA DE CANTRELL - Hallazgos US dominantes:

- Ectopía cordis
- Onfalocele

